# ಬಾಲಕಿಯ ಶ್ವಾಸನಾಳದಲ್ಲಿ ಮ್ಯಾಗ್ನೆಟ್: ಯಶಸ್ವಿ ಚಿಕಿತ್ಸೆ

ದಿಗಂತ ವರದಿ: ಮಂಗಳೂರು, ಮೇ 28

ಒಂಭತ್ತು ವರ್ಷ ವಯಸ್ಸಿನ ಬಾಲಕಿಯ ಶ್ವಾಸನಾಳದಲ್ಲಿ ಸಿಲುಕಿಕೊಂಡಿದ್ದ ಮ್ಯಾಗ್ನೆಟ್(ಅಯಸ್ಕಾಂತ)ವೊಂದನ್ನು ಹೊರತೆಗೆಯುವ ಮೂಲಕ ಇಲ್ಲಿನ ಕೆಎಂಸಿ ಆಸ್ಪತ್ರೆ ಬಾಲಕಿಯನ್ನು ಪ್ರಾಣಾಪಾಯದಿಂದ ಪಾರು ಮಾಡಿದೆ.

ಬಾಲಕಿ ಮನೆಯಲ್ಲಿ ಆಟವಾಡುವಾಗ ಸಣ್ಣ ಮ್ಯಾಗ್ನೆಟ್‌ವೊಂದನ್ನು ನುಂಗಿದ್ದ ಕಾರಣ ಉಸಿರಾಟದ ತೊಂದರೆಯಿಂದ ಆಸ್ಪತ್ರೆಗೆ ದಾಖಲಾಗಿದ್ದಳು.

ಬಲ ಶ್ವಾಸಕೋಶದ ಶ್ವಾಸನಾಳದಲ್ಲಿ ಮ್ಯಾಗ್ನೆಟ್ ಇರುವುದನ್ನು ಎಕ್ಸ್-ರೇ ತೋರಿಸಿತ್ತು. ಕೆಎಂಸಿ ಆಸ್ಪತ್ರೆಯ ಮಕ್ಕಳ ಶಸ್ತ್ರಚಿಕಿತ್ಸಾ ತಜ್ಞರಾದ ಡಾ. ಜಯತೀರ್ಥ ಜೋಷಿ ಅವರು ತಕ್ಷಣ ಮಗುವನ್ನು ಶಸ್ತ್ರಚಿಕಿತ್ಸಾ ಕೊಠಡಿಗೆ ವರ್ಗಾಯಿಸಿ ಬ್ರಾಂಕೊಸ್ಕೋಪ್‌ನಿಂದ ಮ್ಯಾಗ್ನೆಟ್ ಅನ್ನು ಹೊರತೆಗೆಯುವ ಚಿಕಿತ್ಸಾ ಪ್ರಕ್ರಿಯೆ ಕೈಗೆತ್ತಿಕೊಂಡಿದ್ದರು. ಅರಿವಳಿಕೆ ತಜ್ಞ ಡಾ.ಸುನಿಲ್ ಸಹಕಾರ ನೀಡಿದ್ದರು.

ಪರಿಸ್ಥಿತಿ ಗಂಭೀರವಾಗಿದ್ದು ಮ್ಯಾಗ್ನೆಟ್ ಅನ್ನು ಎಂಡೋಸ್ಕೋಪಿಕ್ ರೀತಿಯಲ್ಲಿ ಹೊರತೆಗೆಯುವ ಅಗತ್ಯ ಮತ್ತು ವೈಫಲ್ಯದ ಸಾಧ್ಯತೆಗಳ ಬಗ್ಗೆ ಮಗುವಿನ ಪೋಷಕರಿಗೆ ವಿವರವಾಗಿ ತಿಳಿಸಲಾಗಿತ್ತು. ಬಳಿಕ ಯಶಸ್ವಿಯಾಗಿ ಮ್ಯಾಗ್ನೆಟ್ ನ್ನು ಹೊರತೆಗೆಯಲಾಗಿದೆ ಎಂದು ಆಸ್ಪತ್ರೆಯ ವೈದ್ಯಕೀಯ ಅಧೀಕ್ಷಕ ಡಾ.ಆನಂದ ವೇಣುಗೋಪಾಲ್ ಪ್ರಕಟಣೆಯಲ್ಲಿ ತಿಳಿಸಿದ್ದಾರೆ.

ಹೊಸ ದಿಗಂ

# ಕೆಎಂಸಿ ಆಸ್ಪತ್ರೆ ವೈದ್ಯರಿಂದ ಯಶಸ್ವಿ ಶಸ್ತ್ರಚಿಕಿತ್ಸೆ

## ಮಗುವಿನ ಶ್ವಾಸನಾಳದಲ್ಲಿ ಸಿಲುಕಿದ್ದ ಅಯಸ್ಕಾಂತ

• **ಕನ್ನಡಪ್ರಭ ವಾರ್ತೆ** ಮಂಗಳೂರು

ಒಂಭತ್ತು ವರ್ಷ ವಯಸ್ಸಿನ ಬಾಲಕಿಯ ಶ್ವಾಸನಾಳದಲ್ಲಿ ಸಿಲುಕಿಕೊಂಡಿದ್ದ ಅಯಸ್ಕಾಂತವನ್ನು ನಗರದ ಕೆಎಂಸಿ ಆಸ್ಪತ್ರೆ ವೈದ್ಯರು ಯಶಸ್ವಿಯಾಗಿ ಹೊರತೆಗೆದಿದ್ದಾರೆ.

ಈ ಬಾಲಕಿ ಮನೆಯಲ್ಲಿ ಆಟವಾಡುವಾಗ ಸಣ್ಣ ಅಯಸ್ಕಾಂತವನ್ನು ನುಂಗಿದ್ದರಿಂದ ಉಸಿರಾಟದ ತೊಂದರೆಗೀಡಾಗಿ ಆಸ್ಪತ್ರೆಗೆ ದಾಖಲಿಸಲಾಗಿತ್ತು. ಪರೀಕ್ಷೆ ಸಂದರ್ಭ ಬಲ ಶ್ವಾಸಕೋಶದ ಶ್ವಾಸನಾಳದಲ್ಲಿ ಮ್ಯಾಗ್ನೆಟ್ ಇರುವುದನ್ನು ಎಕ್ಸ್‌ರೇ ಫಲಿತಾಂಶ ತೋರಿಸಿತ್ತು. ತಕ್ಷಣ ಕಾರ್ಯಪ್ರವೃತ್ತರಾದ ಕೆಎಂಸಿ ಆಸ್ಪತ್ರೆ ಮಕ್ಕಳ ಶಸ್ತ್ರಚಿಕಿತ್ಸಾ ತಜ್ಞ ಡಾ. ಜಯತೀರ್ಥ ಜೋಶಿ ಮತ್ತು ತಂಡ ಯಶಸ್ವಿಯಾಗಿ ಹೊರತೆಗೆದಿದೆ.

ಈ ಪ್ರಕರಣ ನಿಭಾಯಿಸುವಲ್ಲಿ ಗಂಭೀರ ಸವಾಲುಗಳು ಎದುರಾಗಿದ್ದವು. ಪ್ರಾಥಮಿಕವಾಗಿ ಎಂಡೋಸ್ಕೋಪಿ ಕ್ರಮ ವಿಫಲವಾಗುವ ಸಾಧ್ಯತೆಗಳು ಉನ್ನತವಾಗಿದ್ದವು. ಇಂತಹ ದೊಡ್ಡ ವಸ್ತು ತೆಗೆಯುವಾಗ ಮುಖ್ಯ ಶ್ವಾಸನಾಳಕ್ಕೆ ಅಡ್ಡಿಯಾಗಿ ಅರಿವಳಿಕೆ ನೀಡುವ ಸಂದರ್ಭ ಮಗು ಉಸಿರಾಡಲು ಕಷ್ಟವಾಗಬಹುದು ಎಂಬ ಚಿಂತೆ ಇತ್ತು. ಇಂತಹ ವಿಶಿಷ್ಟ ಸ್ಥಿತಿಯಲ್ಲಿ ಶಕ್ತಿಶಾಲಿ ಅಯಸ್ಕಾಂತವೊಂದನ್ನು ದೇಹದ ಹೊರಭಾಗದ ಮೇಲ್ಮೈನಲ್ಲಿ ನಿಧಾನವಾಗಿ ಚಲಿಸುವಂತೆ ಮಾಡಿ ಇನ್ನೊಂದು ಕಡೆ ಶ್ವಾಸನಾಳದಲ್ಲಿ ಬ್ರಾಂಕೋಸ್ಕೋಪ್ ಇಟ್ಟು ಶ್ವಾಸನಾಳದ ಪ್ರವೇಶದವರೆಗೆ ಈ ಅಯಸ್ಕಾಂತ ಬರುವಂತೆ ಮಾಡಲು ನಿರ್ಧರಿಸಲಾಯಿತು. ಶ್ವಾಸನಾಳದ ತುದಿಗೆ ಅಯಸ್ಕಾಂತ ಬಂದ ನಂತರ ಅದನ್ನು ಹೊರತೆಗೆಯುವುದು ಸುಲಭವಾಗಿತ್ತು. ಮಾರನೇ ದಿನವೇ ಅವಳನ್ನು ಆಸ್ಪತ್ರೆಯಿಂದ ಬಿಡುಗಡೆ ಮಾಡಲಾಗಿತ್ತು ಎಂದು ಡಾ. ಜೋಶಿ ಪ್ರತಿಕ್ರಿಯಿಸಿದ್ದಾರೆ.

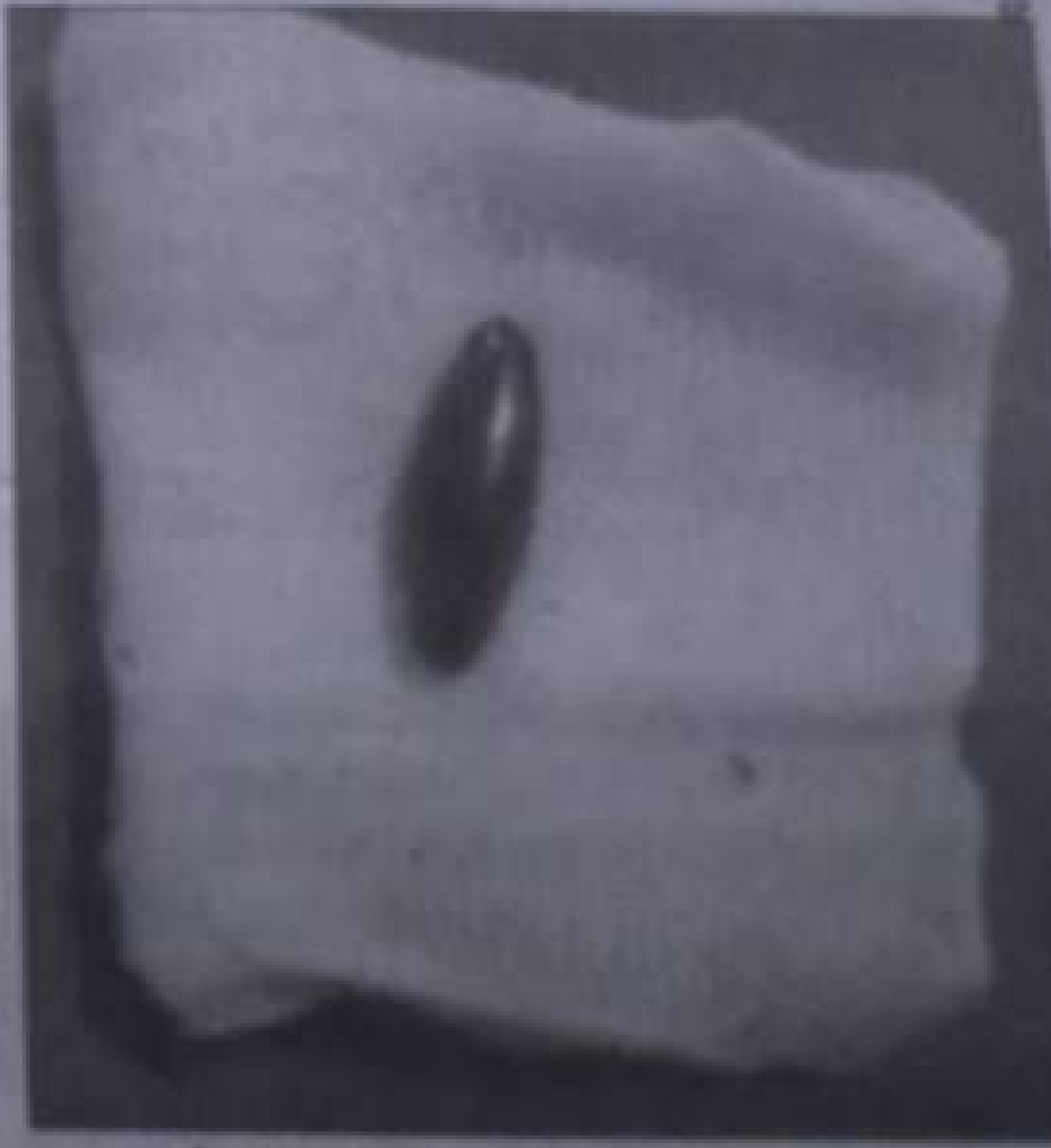

ಬಾಲಕಿ ದೇಹದಿಂದ ಹೊರತೆಗೆದ ಅಯಸ್ಕಾಂತ

# Mangaluru docs use magnet to remove magnet stuck inside child's windpipe

TIMES NEWS NETWORK

**Mangaluru:** In a rare life-saving procedure, doctors at the KMC Hospital in Mangaluru used a powerful magnet to save the life of a nine-year-old girl who was wheeled in with a magnet stuck in her windpipe.

The girl was brought to the hospital with respiratory distress after she had aspirated a toy magnet while playing at home. Since the object was stuck in the windpipe, doctors faced a complicated situation. An x-ray showed the magnet was lodged in the primary bronchi of the right lung. Dr Jayateertha Joshi, paediatric surgeon, decided to immediately shift the child to the operation theatre and perform a bronchoscope, a procedure to check for abnormalities such as injury and bleeding to the girl's airways.

"We were presented with several challenges while dealing with this case," said Joshi. "The chances of an endoscopy failing were high and removing the magnet with forceps was tricky given its smooth surface. After several rounds of discussion with our anaesthesiologist Dr Sunil we realized that removing such a large object could have obstructed the main wind pipe (trachea), leading to difficulty in making the child breathe under anaesthesia."

The 9-year-old girl had aspirated a toy magnet while playing

Joshi revealed that the team decided to obtain a stronger magnet and move the one lodged in the girl's windpipe to the surface, while keeping the bronchoscope in the windpipe to track the object.

"When it reached the inlet of the wind pipe, removal became easy," Joshi said. "The child was discharged the next day."

# ಬಾಲಕಿ ಶ್ವಾಸನಾಳದಲ್ಲಿ ಮ್ಯಾಗ್ನೆಟ್

## ಕೆಎಂಸಿಯಿಂದ ಯಶಸ್ವಿ ಶಸ್ತ್ರಚಿಕಿತ್ಸೆ

**ಸಂ.ಕ.ಸಮಾಚಾರ ಮಂಗಳೂರು**

ಒಂಭತ್ತು ವರ್ಷ ವಯಸ್ಸಿನ ಬಾಲಕಿಯ ಶ್ವಾಸನಾಳದಲ್ಲಿ ಸಿಲುಕಿಕೊಂಡಿದ್ದ ಮ್ಯಾಗ್ನೆಟ್(ಅಯಸ್ಕಾಂತ)ವೊಂದನ್ನು ಹೊರತೆಗೆಯುವ ಮೂಲಕ ಇಲ್ಲಿನ ಕೆಎಂಸಿ ಆಸ್ಪತ್ರೆ ಬಾಲಕಿಯನ್ನು ಪ್ರಾಣಾಪಾಯದಿಂದ ಪಾರು ಮಾಡಿದೆ.

ಬಾಲಕಿ ಮನೆಯಲ್ಲಿ ಆಟವಾಡುವಾಗ ಸಣ್ಣ ಮ್ಯಾಗ್ನೆಟ್ ನುಂಗಿದ್ದ ಕಾರಣ ಉಸಿರಾಟದ ತೊಂದರೆಯಿಂದ ಆಸ್ಪತ್ರೆಗೆ ದಾಖಲಾಗಿದ್ದಳು.

ಬಲ ಶ್ವಾಸಕೋಶದ ಶ್ವಾಸನಾಳದಲ್ಲಿ ಮ್ಯಾಗ್ನೆಟ್ ಇರುವುದನ್ನು ಎಕ್ಸ್-ರೇ ತೋರಿಸಿತ್ತು. ಕೆಎಂಸಿ ಆಸ್ಪತ್ರೆಯ ಮಕ್ಕಳ ಶಸ್ತ್ರಚಿಕಿತ್ಸಾ ತಜ್ಞರಾದ ಡಾ.ಜಯತೀರ್ಥ ಜೋಷಿ ಅವರು ತಕ್ಷಣ ಮಗುವನ್ನು ಶಸ್ತ್ರಚಿಕಿತ್ಸಾ ಕೊಠಡಿಗೆ ವರ್ಗಾಯಿಸಿ ಬ್ರಾಂಕೊಸ್ಕೋಪ್‌ನಿಂದ ಮ್ಯಾಗ್ನೆಟ್ ಅನ್ನು ಹೊರತೆಗೆಯುವ ಚಿಕಿತ್ಸಾ ಪ್ರಕ್ರಿಯೆ ಕೈಗೆತ್ತಿಕೊಂಡಿದ್ದರು. ಅರಿವಳಿಗೆ ತಜ್ಞ ಡಾ.ಸುನಿಲ್ ಸಹಕಾರ ನೀಡಿದ್ದರು.

ಬಾಲಕಿಯ ಶ್ವಾಸನಾಳದಲ್ಲಿ ಸಿಲುಕಿಕೊಂಡಿದ್ದ ಅಯಸ್ಕಾಂತ.

ಪರಿಸ್ಥಿತಿ ಗಂಭೀರವಾಗಿದ್ದು ಮ್ಯಾಗ್ನೆಟ್ ಅನ್ನು ಎಂಡೋಸ್ಕೋಪಿಕ್ ರೀತಿಯಲ್ಲಿ ಹೊರತೆಗೆಯುವ ಅಗತ್ಯ ಮತ್ತು ವೈಫಲ್ಯದ ಸಾಧ್ಯತೆಗಳ ಬಗ್ಗೆ ಮಗುವಿನ ಪೋಷಕರಿಗೆ ವಿವರವಾಗಿ ತಿಳಿಸಲಾಗಿತ್ತು. ಬಳಿಕ ಯಶಸ್ವಿಯಾಗಿ ಮ್ಯಾಗ್ನೆಟ್ ಹೊರತೆಗೆಯಲಾಗಿದೆ ಎಂದು ಆಸ್ಪತ್ರೆಯ ವೈದ್ಯಕೀಯ ಅಧೀಕ್ಷಕ ಡಾ.ಆನಂದ ವೇಣುಗೋಪಾಲ್ ಪ್ರಕಟಣೆಯಲ್ಲಿ ತಿಳಿಸಿದ್ದಾರೆ.